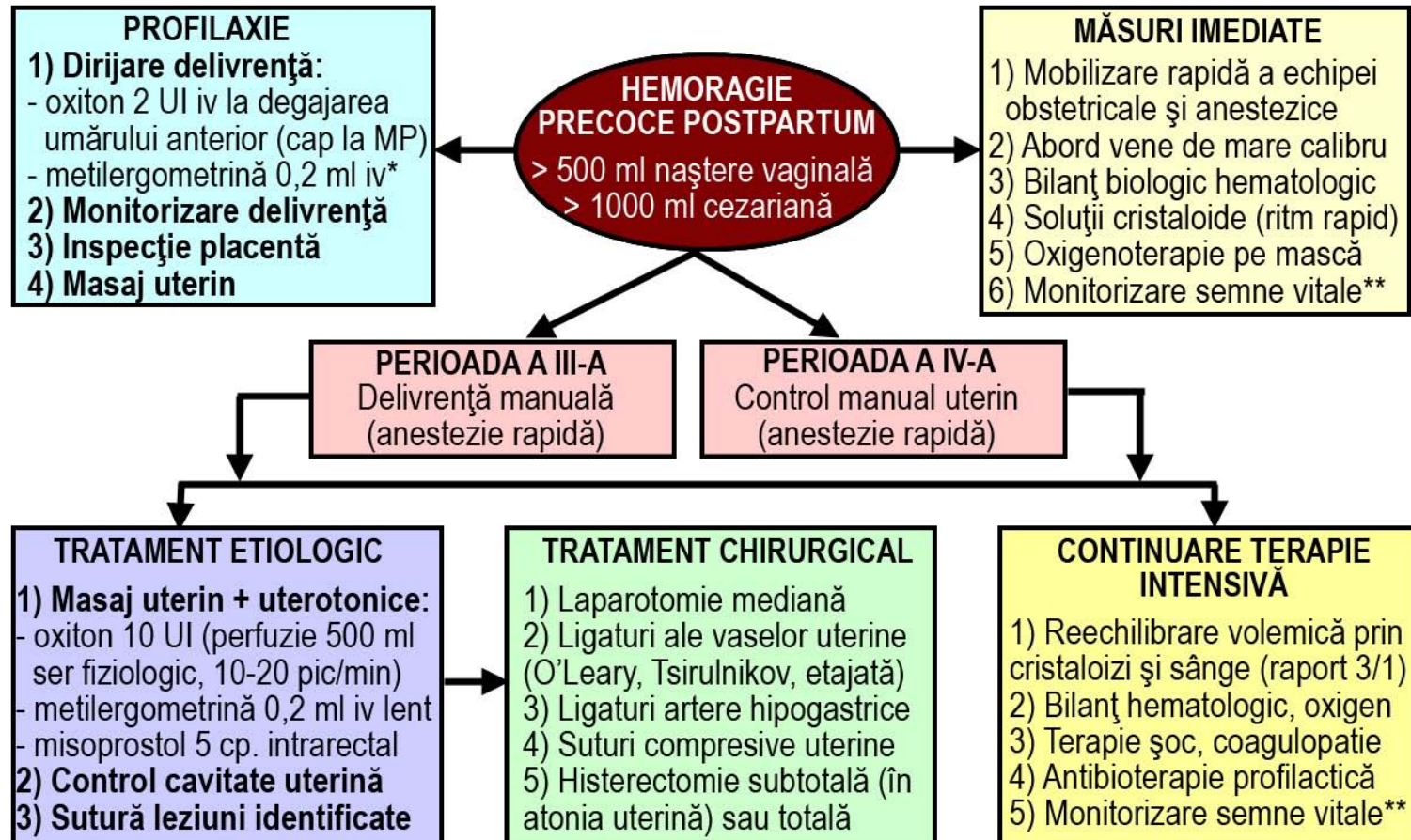


PROTOCOL PRIVIND CONDUITA ÎN HEMORAGIA PRECOCE POSTPARTUM



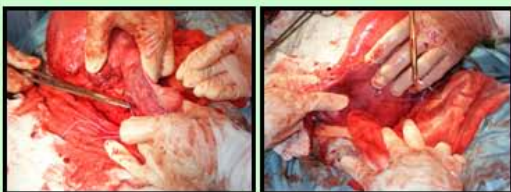
*Contraindicații: HTA, angină, boli vasculare periferice obliterante

**Semne vitale: TA, puls, respirație, conștiență, diureză

TRATAMENTUL CHIRURGICAL CONSERVATOR AL HEMORAGIEI PRECOCE POSTPARTUM

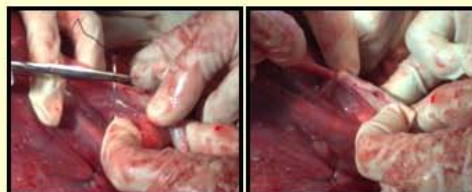Ligatura vaselor uterine (tehnica O'Leary)

La limita segmento-corporeală
(include și miometrul)



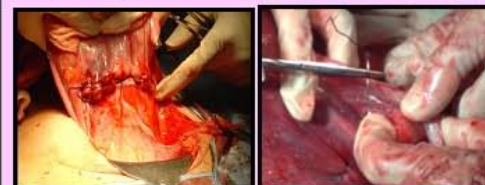Tripla ligatură Tsirulnikov

Vasele uterine și ligamentele
rotunde și utero-ovariene



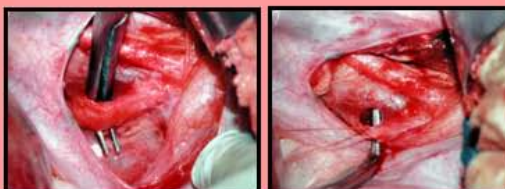
Ligatura etajată („stepwise”)

1 și 2: uterine ascendente
3: artere cervico-vaginale
4 și 5: pediculi lombo-ovarieni



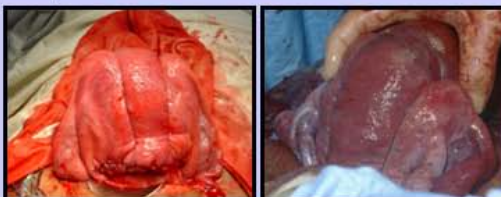Ligatura arterelor hipogastrice

Pasaj sigur al disectorului, dacă
încarcă artera dinafară înăuntru
(nu lezează vena iliacă externă)



Suturile uterine compresive

B-Lynch: bretea în jurul uterului
la 4 cm de margini (cezariană)
Hayman: două fire verticale



Suturile compresive Cho

Suturi în cadru ale pereților
uterini (corp, segment inferior)

